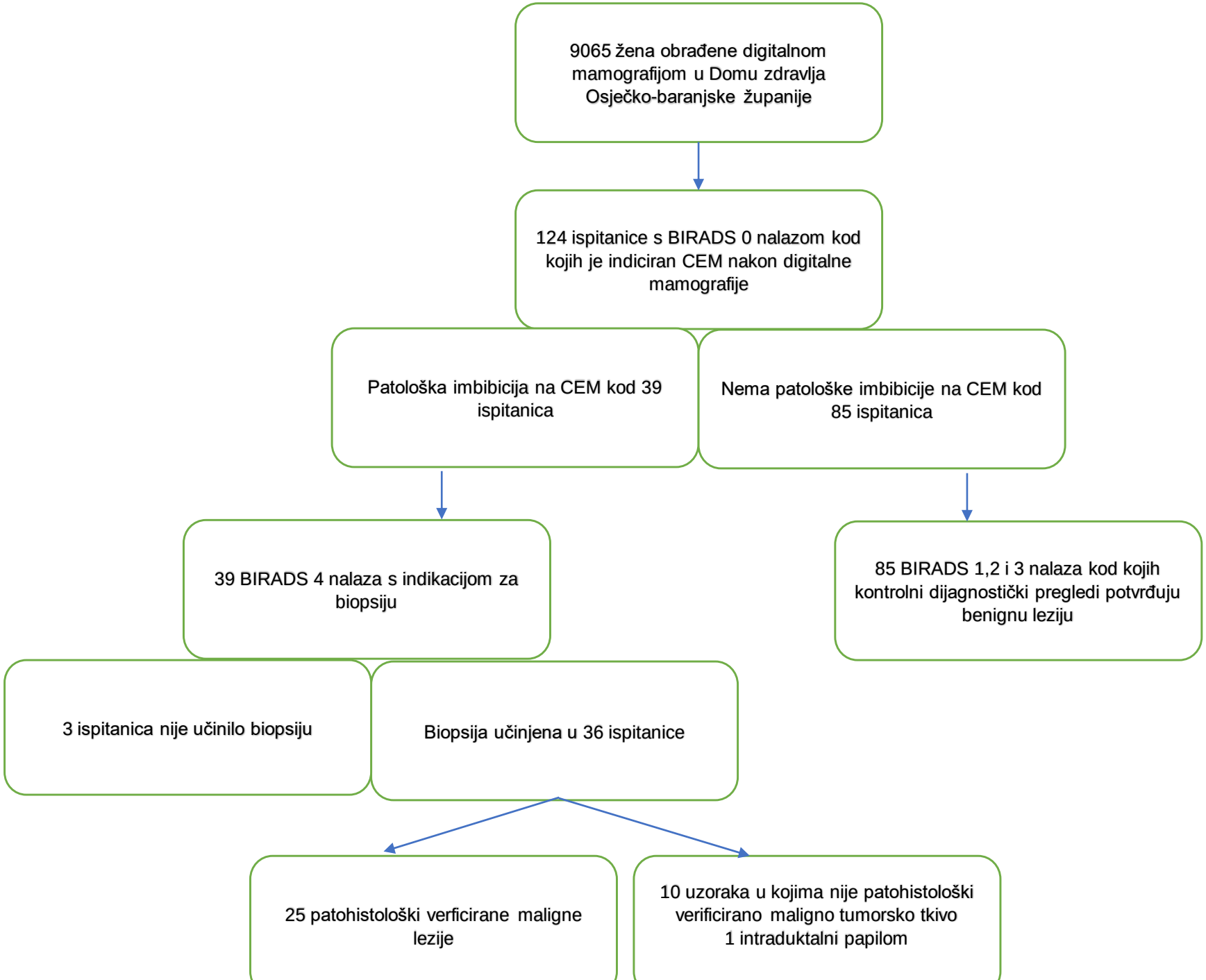
9065 žena obrađene digitalnom mamografijom u Domu zdravlja Osječko-baranjske županije
124 ispitanice s BIRADS 0 nalazom kod kojih je indiciran CEM nakon digitalne mamografije
Patološka imbibicija na CEM kod 39 ispitanica
Nema patološke imbibicije na CEM kod 85 ispitanica
39 BIRADS 4 nalaza s indikacijom za biopsiju
85 BIRADS 1,2 i 3 nalaza kod kojih kontrolni dijagnostički pregledi potvrđuju benignu leziju
3 ispitanica nije učinilo biopsiju
Biopsija učinjena u 36 ispitanice
25 patohistološki verficirane maligne lezije
10 uzoraka u kojima nije patohistološki verificirano maligno tumorsko tkivo
1 intraduktalni papilom